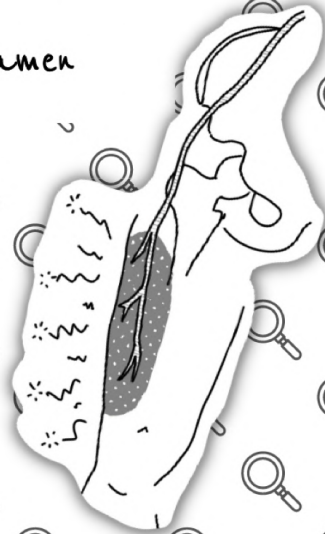
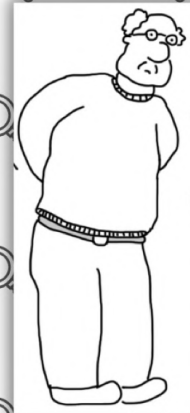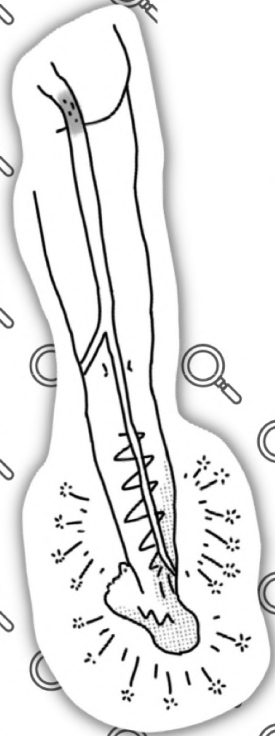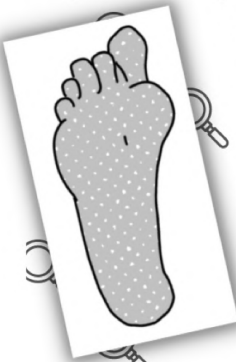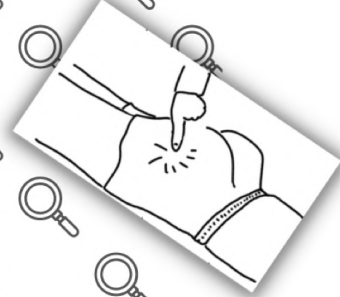
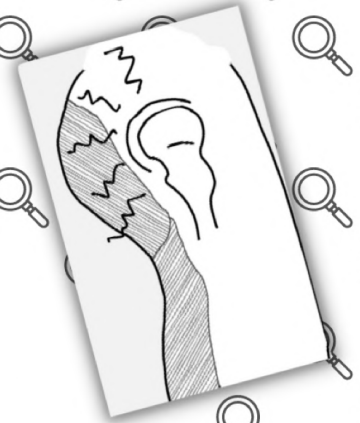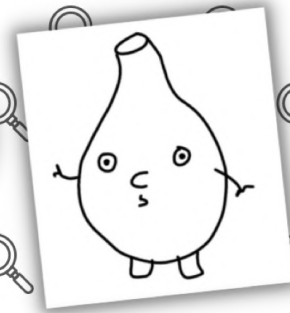
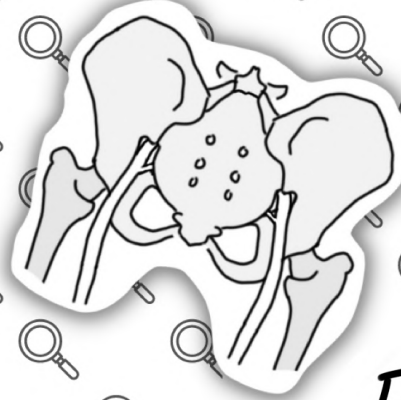


EVALUER LA SCIATIQUE

Zine 1:
Diagnostic
Différentiel De
La Douleur Radiculaire

Tom Jesson & George Foramen



tomjessor.com
tomjessor.substack.com

1

TRADUIT EN FRANÇAIS
PAR @achechevrot
Klemen Sever
RELECTEURS
@fredgoutrand David Strui
@ysshwen Yes Schwendenmann

CE QUE VOUS LISEZ

19. Martin HD, Kivlan BR, Palmer IJ, Martin RL. Diagnostic accuracy of clinical tests for sciatic nerve entrapment in the gluteal region. *Knee Surg Sports Traumatol Arthrosc.* 2014 Apr;22(4):882-8.
20. Slipman CW, Jackson HB, Lipetz JS, Chan KT, Lenrow D, Vresilovic EJ. Sacroiliac Joint Pain Referral Zones. 2000;5.
21. Buijs E, Visser L, Groen G. Sciatica and the sacroiliac joint: a forgotten concept. *BJA Br J Anaesth.* 2007 Nov 1;99(5):713-6.
22. Visser LH, Nijssen PGN, Tijssen CC, van Middendorp JJ, Schieving J. Sciatica-like symptoms and the sacroiliac joint: clinical features and differential diagnosis. *Eur Spine J.* 2013 Jul;22(7):1657-64.
23. Petersen T, Laslett M, Juhl C. Clinical classification in low back pain: best-evidence diagnostic rules based on systematic reviews. *BMC Musculoskelet Disord.* 2017 Dec
24. Tampin B, Vollert J, Schmid AB. Sensory profiles are comparable in patients with distal and proximal entrapment neuropathies, while the pain experience differs. *Curr Med Res Opin.* 2018 Nov 2;34(11):1899-906.
25. Zhao L, Wei J, Wan C, Han S, Sun H. The diagnostic pitfalls of lumbar disc herniation--- malignant sciatic nerve tumour: two case reports and literature review. *BMC Musculoskelet Disord.* 2021 Oct 5;22:848.
26. Butt AJ, McCarthy T, Kelly IP, Glynn T, McCoy G. Sciatic nerve palsy secondary to postoperative haematoma in primary total hip replacement. *J Bone Joint Surg Br.* 2005 Nov;87-B(11):1465-7.
27. Cherian RP, Li Y. Clinical and Electrodiagnostic Features Of Nontraumatic Sciatic Neuropathy. *Muscle Nerve.* 2019 Mar;59(3):309-14.
28. Hurd JL, Potter HG, Dua V, Ranawat CS. Sciatic Nerve Palsy After Primary Total Hip Arthroplasty. *J Arthroplasty.* 2006 Sep;21(6):796-802.
29. Bosma JW, Wijntjes J, Hilgevoord TA, Veenstra J. Severe isolated sciatic neuropathy due to a modified lotus position. *World J Clin Cases WJCC.* 2014 Feb 16;2(2):39-41.
30. Wang JC, Wong TT, Chen HH, Chang PY, Yang TF. Bilateral sciatic neuropathy as a complication of craniotomy performed in the sitting position: localization of nerve injury by using magnetic resonance imaging. *Childs Nerv Syst.* 2012 Jan;28(1):159-63.
31. Gandhi J, Wilson AL, Liang R, Weissbart SJ, Khan SA. Sciatic endometriosis: A narrative review of an unusual neurogynecologic condition. *J Endometr Pelvic Pain Disord.* 2021 Mar 1;13(1):3-9.
32. Saar T, Pacquée S, Conrad D, Sarofim M, Rosnay P, Rosen D, et al. Endometriosis involving the sciatic nerve: A case report of isolated endometriosis of the sciatic nerve and review of the literature. *Gynecol Minim Invasive Ther.* 2018;7(2):81.
33. Takata K, Kazuhisha T. Cyclic Sciatica: A Case Report. 1994;
34. Yuen EC, So YT. SCIATIC NEUROPATHY. *Neurol Clin.* 1999 Aug;17(3):617-31.
35. Chikkanna JKB. Mystery of Sciatica Resolved - A Rare Case Report. *J Clin Diagn Res.* 2016
36. Stewart JD. Foot drop: where, why and what to do? *Pract Neurol.* 2008 Jun 1;8(3):158-69.
37. Grimm B, Blessinger B, Darden B, Brigham C, Kneisl J, Laxer E. Mimickers of Lumbar Radiculopathy. *J Am Acad Orthop Surg.* 2015 Jan;23(1):7-17.
38. Ivins GK. Meralgia Paresthetica, The Elusive Diagnosis. *Ann Surg.* 2000 Aug;232(2):281-6.



Merci de lire ce zine sur les diagnostics différentiels des douleurs radiculaires.

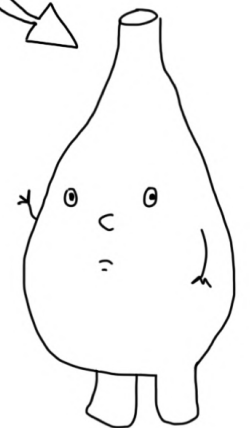
C'est le deuxième zine que j'ai écrit. Le précédent parlait de la différence entre douleur radiculaire et radiculopathie...

J'espère que ce zine sera l'un des premiers d'une courte série sur l'évaluation du rachis... Il y a un monde de choses à explorer.

D'ailleurs, si vous n'avez pas encore rencontré ce petit bonhomme, laissez-moi vous le présenter. Il a joué dans le précédent zine. Il est sensé représenter un ganglion de la racine dorsale (!?)

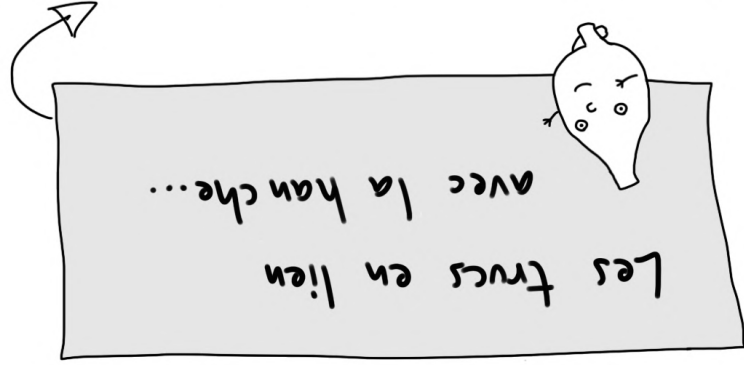
Il n'avait pas de nom la dernière fois, mais Luke Todd a gagné un concours twitter informel pour le nommer... et il s'appelle désormais GEORGES FORAMEN

(c'est gratuit et disponible sur www.jessou.substack.com en anglais et sur publications.osteopathe.pro en français)

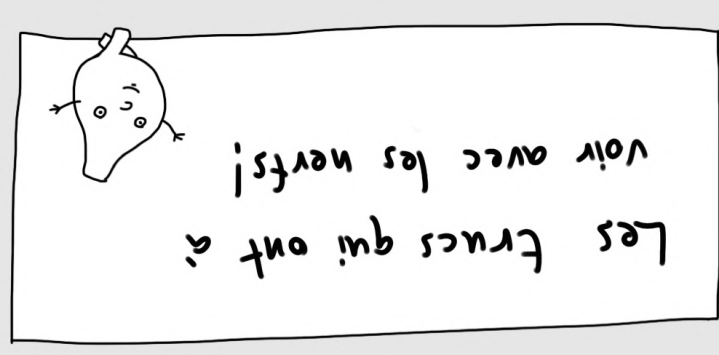


Pour les rendre plus facile à mémoriser, on peut séparer les diagnostics différents en deux catégories :

1. L'articulation de la hanche! 2. Syndrome Dououreux du Grand Trochanter; 3. Syndrome fessier profond! 4. Les "frus pelviens": articulations sacro-iliaques et pathologies osseuses.



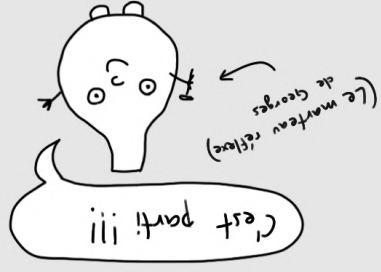
Et ...



1. Neuropathie du nerf sciatique

2. Meralgie paresthésique

3. Neuropathie fibulaire commune 3



REFERENCES!

1. Arnold DR, Keene JS, Blankenbaker DG, Desmet AA. Hip pain referral patterns in patients with labral tears: analysis based on intra-articular anesthetic injections, hip arthroscopy, and a new pain "circle" diagram. *Phys Sportsmed*. 2011 Feb;39(1):29-35.
2. Leshner JM, Dreyfuss P, Hager N, Kaplan M, Furman M. Hip Joint Pain Referral Patterns: A Descriptive Study. *Pain Med*. 2008 Jan 1;9(1):22-5.
3. Poulsen E, Overgaard JT, Christensen HW, Hartvigsen J. Pain distribution in primary care patients with hip osteoarthritis. *Fam Pract*. 2016 Dec 1;33(6):601-6.
4. Brown AJ, Gonzalez A. Osteosarcoma in a Man Referred for Lumbar Radiculopathy. *J Orthop Sports Phys Ther*. 2020 Apr;50(4):214.
5. Byrd JMT. EVALUATION OF THE HIP: HISTORY AND PHYSICAL EXAMINATION. 2007;2(4):10.
6. Reiman MP, Goode AP, Hegedus EJ, Cook CE, Wright AA. Diagnostic accuracy of clinical tests of the hip: a systematic review with meta-analysis. *Br J Sports Med*. 2013 Sep;47(14):893-902.
7. Tortolani PJ, Quarataro LG, Greater trochanteric pain syndrome in patients referred to orthopedic spine specialists. *Spine J Off J North Am Spine Soc*. 2002 Aug;2(4):251-4.
8. Zibis AH, Mitrouslas VD, Kiontzas ME, Karachalios T, Varritmidis SE, Karantanas AH, et al. Great trochanter bursitis vs sciatica, a diagnostic-anatomic trap: differential diagnosis and brief review of the literature. *Eur Spine J*. 2018 Jul;27(7):1509-16.
9. Grimaldi A, Mellor R, Nicolson P, Hodges P, Bennell K, Vicenzino B. Utility of clinical tests to diagnose MRI-confirmed gluteal tendinopathy in patients presenting with lateral hip pain. *Br J Sports Med*. 2017 Mar;51(6):519-24.
10. Grimaldi A, Mellor R, Hodges P, Bennell K, Wajswelner H, Vicenzino B. Gluteal tendinopathy: A Review of Mechanisms, Assessment and Management. *Sports Med*. 2015 Aug;45(8):1107-19.
11. Kizaki K, Uchida S, Shanmugaraj A, Aquino CC, Duong A, Simunovic N, et al. Deep gluteal syndrome is defined as a non-discogenic sciatic nerve disorder with entrapment in the deep gluteal space: a systematic review. *Knee Surg Sports Traumatol Arthrosc Off J ESSKA*. 2020 Apr 3;
12. Kuslich S, Uistrom S, Michael S. The tissue origin of low back pain and sciatica: a report of pain response to tissue stimulation during operations on the lumbar spine using local anesthesia. *Orthop Clin North Am*. 1991 Apr 1;22(2):181-7.
13. Smyth M, Wright V. Sciatica and the Intervertebral Disc: An Experimental Study. *J Bone Jt Surg*. 1958 Dec;40(6):1401-18.
14. Adelmanesh F, Jalali A, Shirvani A, Pakmanesh K, Pourafkari M, Raissi GR, et al. The Diagnostic Accuracy of Gluteal Trigger Points to Differentiate Radicular From Nonradicular Low Back Pain. *Clin J Pain*. 2016 Aug;32(8):666-72.
15. Fang G, Zhou J, Liu Y, Sang H, Xu X, Ding Z. Which level is responsible for gluteal pain in lumbar disc hernia? *BMC Musculoskelet Disord*. 2016 Aug 22;17(1).
16. Mizutani M, Sei A, Tokiyoshi A, Fujimoto T, Taniwaki T, Togami W, et al. Corresponding Scapular Pain with the Nerve Root Involved in Cervical Radiculopathy. *J Orthop Surg*. 2010 Dec 1;18(3):356-60.
17. Hopayian K, Heathcote J. Deep gluteal syndrome: an overlooked cause of sciatica. *Br J Gen Pract*. 2019 Oct;69(687):485-6.
18. Martin HD, Reddy M, Gomez-Hoyos J. Deep gluteal syndrome. *J Hip Preserv Surg*. 2015 Jun 1;22(2):99-107.

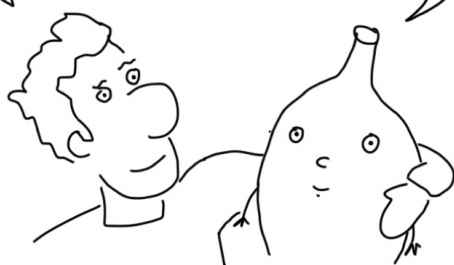
tomjesson.substack.com

@thomas_jesson (Twitter)

tomjesson.com

Livre sur le syndrome de la queue de cheval
www.theCESbook.com (en anglais)

Merci de nous avoir lus!



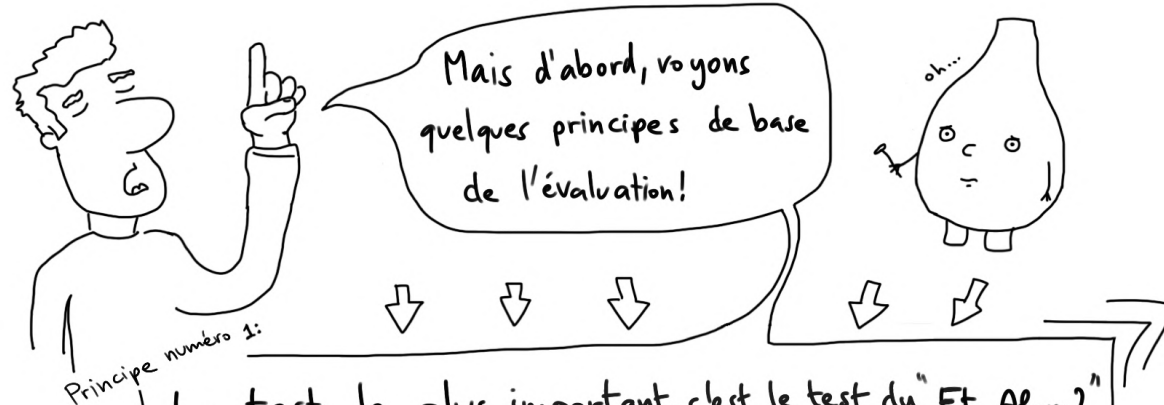
Merci à Rob Tyer, Luke Murray,
James Noake et Lauren Swakamisa
pour avoir lu le brouillon de ce texte.
(Toutes les fautes sont de moi!)



J'espère que si suffisamment de gens aiment (et achètent!) ce zine,
nous pourrons faire une suite sur le diagnostic de la douleur radiculaire
vs douleur référée, et l'examen neurologique - et peut être plus encore?

Si vous souhaitez que cela se réalise, merci de recommander ce zine
à vos ami.e.s et à acheter la version originale en anglais.

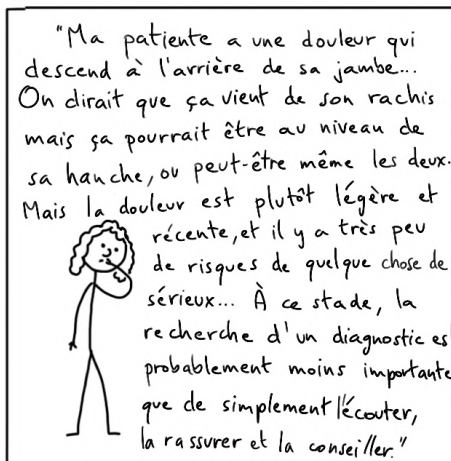Note du traducteur: Cette traduction et mise à disposition gratuite est possible
grâce aux abon~~né~~.e.s osteopathes.pro. Merci à eux et elles ♥



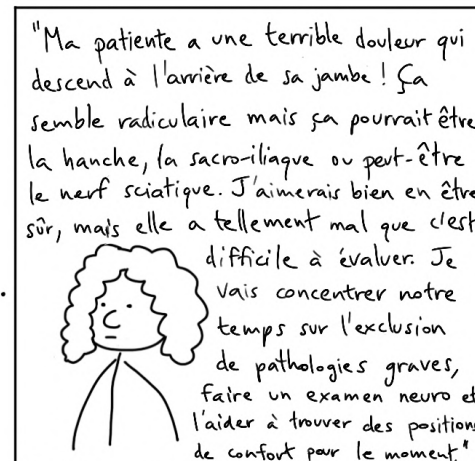
Si vous faites un diagnostic... Et alors? À quoi ça sert?

Un diagnostic doit faire une différence pour votre patient!

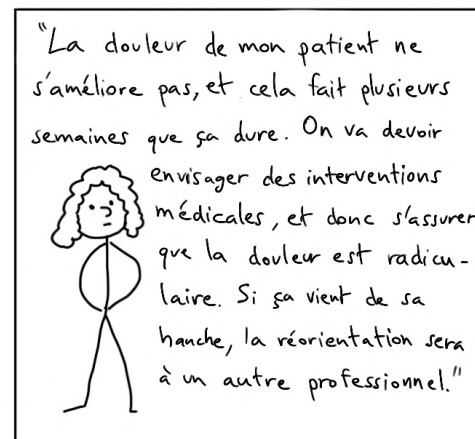
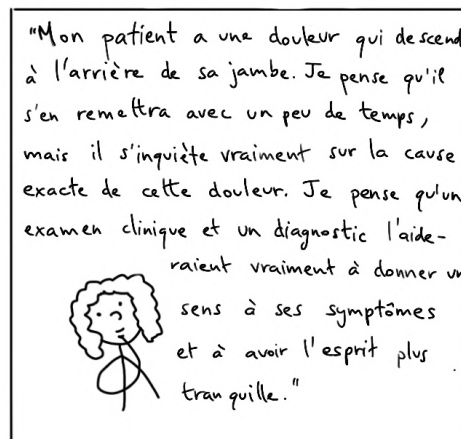
Il y a peut-être des choses plus importantes à faire avec votre temps... Par exemple:



Ou...

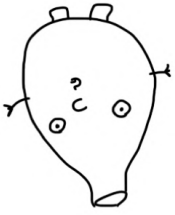


D'autre part, il pourrait être très important de poser un diagnostic



L'essentiel à retenir pour les trucs "neuro" différentiels

La neuropathie sciatique est nettement plus rare que la douleur radiculaire. Il faut y penser lorsqu'une patiente présente manifestement une douleur nerveuse unilatérale et une perte de fonction, mais que la colonne vertébrale n'est pas vraiment en cause et que la perte de fonction ne correspond pas à un schéma suivant des dermatomes/myotomes.



OK, voyons maintenant les diagnostics différentiels en lien avec la hanche...

La neuropathie tibulaire ne ressemble pas du tout à une douleur radiculaire, mais elle peut ressembler à une radiculopathie L5 indolore. Comme toujours, l'anamnèse est essentielle: le patient parle-t-il de symptômes lombaires ou d'antécédents de compression autour du genou? Après ça, on cherche une faiblesse musculaire très spécifique "en haut et en dehors" pour confirmer.


Quant à la méralgie paresthésique, la principale raison pour laquelle les gens la diagnostiquent à tort comme une douleur radiculaire est qu'ils ne la connaissent tout simplement pas. Une fois que vous la connaissez, il est assez facile de différencier les deux (en supposant qu'il n'y a rien d'autre pour compliquer le cas).

Ne vous écoutez pas trop! (Après tout, l'un d'entre nous est littéralement un ganglion spinal). A la place,









Enfin, puisqu'on est à la fin du Zine, voici le...

Principe n°6:

Trouvez ce qui vous convient!
aussi connu sous le principe de "Bruce Lee": Absorbé ce qui est utile, jetez ce qui ne l'est pas et ajoutez ce qui vous est propre!



Quelques différences générales entre la douleur radicaire et les autres neuropathies périphériques focales (valable aussi pour * le membre supérieur)

	Orienté vers la racine	Orienté vers de l'extra-spinal
Antécédent / Histoire	Lombalgie basse ou sensation de quelque chose qui "lâche", sensation de devoir retenir son dos 	Compression mécanique ou postures prolongées 
Douleur	Des "crises douloureuses" brutales sont fréquentes (2h), souvent provoquées par des mouvements des jambes et/ou du dos. 	Douleurs plus régulières, moins liées aux mouvements de la colonne vertébrale. 
Alldynie	Rarement Gênant 	Plus fréquemment gênant. Par exemple: les habits ou les draps du lit font mal 
Faiblesse	Presque jamais de faiblesse intense car plusieurs racines innervent un même mouvement. Il y a une exception avec le pied tombant car L5 en gère la majorité.	Faiblesse intense / amyotrophies plus communes. Les neuropathies extra-spinales s'apparentent à la coupure du câble de la télé, la télé s'éteint.
Hypoesthésie	Rare de voir des zones d'hypoesthésies importantes 	Plus susceptible d'avoir de grandes zones d'hypoesthésies importantes. 

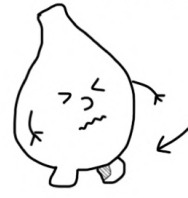*ce ne sont que des tendances - aucun critère n'est garanti!

Diagnostic Différentiel n°1:

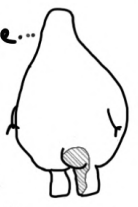L'articulation de la hanche

(Pensez arthrose, conflit fémoro-acétabulaire, dysplasie...)

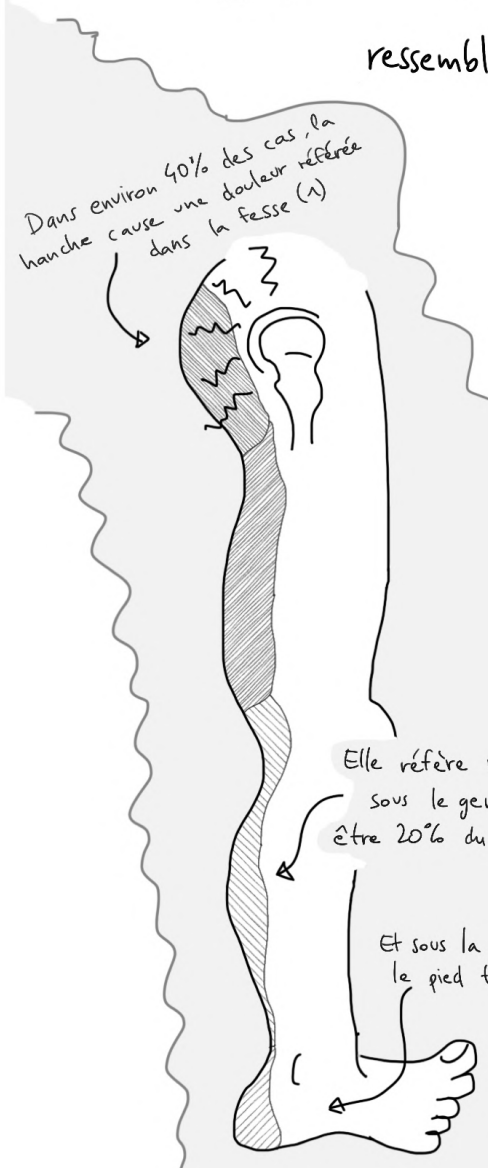
Pas seulement des douleurs à l'aîne...



L'articulation de la hanche peut causer des douleurs de fesse qui irradient dans la jambe



ressemblant à une douleur radicaire (1-3)



... Et des choses sérieuses comme les fractures de fatigue du col fémoral ou les nécroses avasculaires de la tête fémorale (NAFF) peuvent causer des projections et des intensités douloureuses qui peuvent sembler radiculaires (4).



Si on y ajoute le fait que les douleurs de hanche et du rachis sont souvent concomitantes, il peut être difficile de les différencier.

Alors, comment faire la différence?

Neuropathie fibulaire commune

Diagnostic différentiel

Mouvement du pied "en haut et en dehors" faible --> pied tombant

- Antécédents de trauma du genou, agencement, immobilisation prolongée (alitement, anesthésie, ...), croiser les jambes, perte de poids... (36)
- Douleur légère ou absente

Localiser la cause du pied tombant

Faiblesse de la neuropathie fibulaire = pied vers le haut et dehors UNIQUEMENT.

PLUS pied en dedans

PLUS abduction de hanche

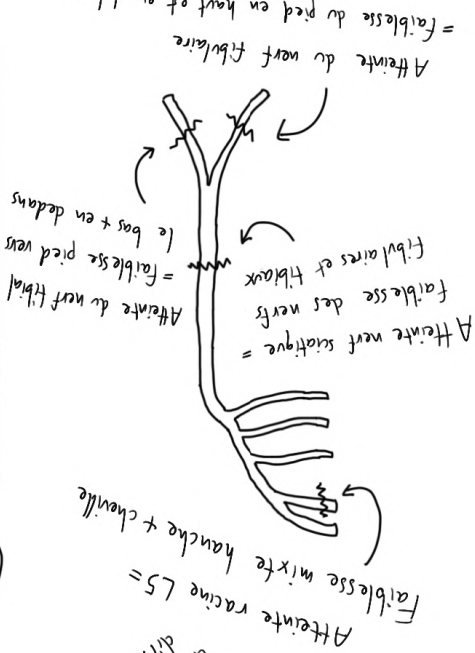
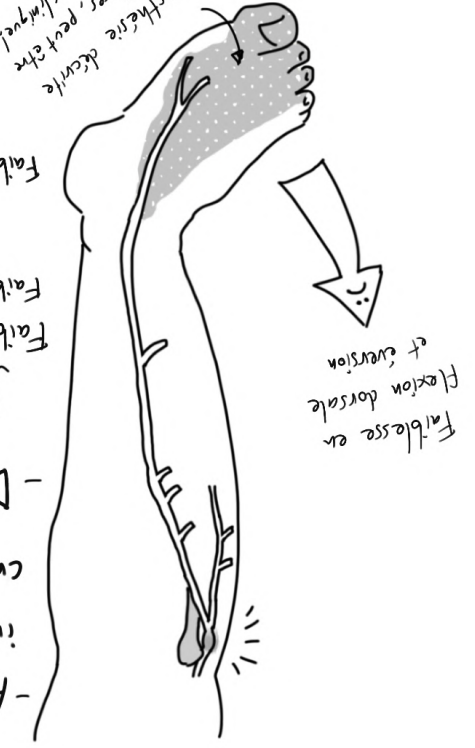Faiblesse de la neuropathie sciatique = pied en haut et dehors

PLUS pied vers le bas et dedans

PLUS flexion de genou

N'oubliez pas que tous ces efforts de localisation sont incohérents et moins précis qu'on aimerait. L'histoire du patient est reine! En fait, profitez-en et faites-en le PRINCIPAL NUMERO 5!

Il est inutile au fur et à mesure...



Un moyen mnémotechnique actif qui pourrait vous aider à vous souvenir de qui fait quoi dans le cas du pied tombant. Pointez le pied en haut et vers l'extérieur, c'est le fibulaire. Puis déplacez la pointe du pied en haut mais en dedans, c'est la racine L5. Maintenant, faites le tour en faisant une circonvolution du pied, du haut, en dedans vers le dehors en bas - c'est le nerf sciatique.

20

Ce qui vous fait penser "hanche" :

(Plutôt que douleur radiculaire...)

<p>En particulier si...</p>	<p>La douleur décrite correspond plus à une douleur projetée qu'à une douleur radiculaire</p>	<p>L'absence de signes "neuro" comme les picotements, les fourmillements et les engourdissements.</p>
<p>Douleur lors de la mise en charge, notamment la boiterie.</p>	<p>Douleur pour entrer et sortir de la voiture</p>	<p>Difficulté à mettre les chaussures et les chaussettes</p>
<p>Signe du 'C' : Généralement, le patient essaie de décrire une douleur profonde de hanche</p>	<p>Assise avec la hanche en rotation externe</p>	<p>Craquements, Ressauts, ...</p>

Diagnostic Différentiel à b:

Méralgie Paresthésique

Irritation du Nerf cutané latéral de la cuisse

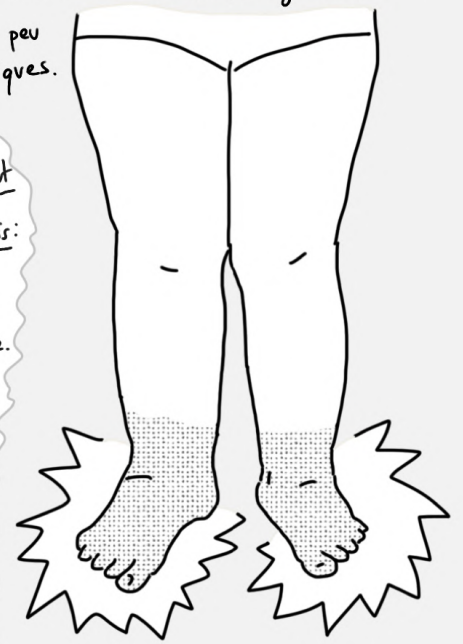


Caractéristiques: ^(37,38)

- Causée par des jeans serrés, l'obésité, la grossesse ... ou peut arriver spontanément.
- Symptômes sensitifs uniquement, pas de perte motrice.
- Zone clairement délimitée de perte de sensibilité profonde la plupart du temps, jamais sous le genou ou face interne de cuisse.
- Parfois hypersensible au toucher

Juste assez de place pour parler des neuropathies systémiques ou généralisées

Associées à des choses comme le diabète, la chimio, le VIH, ... Souvent bilatérales, initialement distales (en gant et/ou chaussettes) et avec peu de facteurs mécaniques.



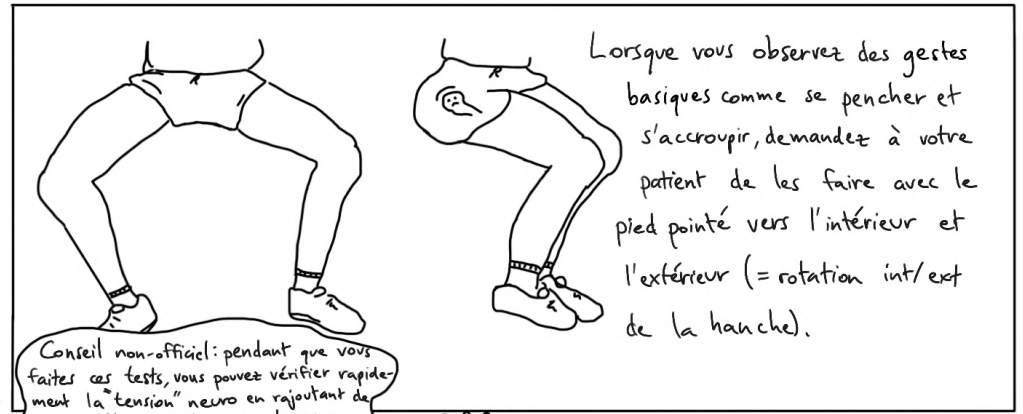
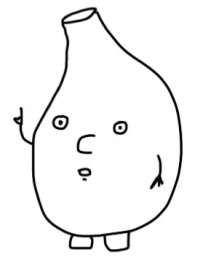
En revanche, une atteinte d'une racine lombaire haute peut également provoquer des douleurs antérieures de cuisse mais:

- Aura une zone moins nette de douleurs et de perte sensitive, et non limité à la partie latérale de cuisse.
- Une zone plus petite d'engourdissements complets.
- Une faiblesse musculaire possible, par exemple en flexion de hanche ou extension de genou.
- Peu ou pas d'hypersensibilité à la palpation.

Tests cliniques de la hanche

L'idée est de bouger la hanche en impliquant le moins possible la colonne vertébrale et le "cablage interne".

Et il faut chercher à reproduire la douleur, pas d'autres mouvements désagréables.



Lorsque vous observez des gestes basiques comme se pencher et s'accroupir, demandez à votre patient de les faire avec le pied pointé vers l'intérieur et l'extérieur (= rotation int/ext de la hanche).

Conseil non-officiel: pendant que vous faites ces tests, vous pouvez vérifier rapidement la "tension" neuro en rajoutant de la dorsiflexion, de l'extension de genou ou le rentré de menton (ou l'inverse!).

Roulé de jambe	FADDIR	FABER
	<ol style="list-style-type: none"> 1. Flexion 2. Adduct° 3. Rotation Interne 	<ol style="list-style-type: none"> 1. Flexion 2. Abduct° 3. Rotation Externe
<p>Le patient en décubitus dorsal, faites rouler leur jambe dedans et dehors - une bonne façon d'effectuer des rotations internes et externes de hanche avec très peu de mouvement de la colonne vertébrale.</p>	<p>Le roi des tests de la hanche. Il "ferme" l'articulation de la hanche. S'il est négatif, il est très peu probable que ce soit la hanche.</p>	<p>Bien mais moins utile que FADDIR - plus de tension sur la colonne vertébrale.</p>

Un test positif ne signifie pas grand chose. Un test négatif est beaucoup plus significatif pour exclure la hanche (6)



Ce qui vous fait penser à la neuropathie sciatique (contrairement à la douleur radiculaire)

Antécédents de pression mécanique sur la fesse ou de prothèse totale de hanche (PTH)

(Attention à ne pas supposer que "pas de hernie" sur le rapport d'IRM ne signifie qu'il n'y a pas d'atteinte radiculaire - L'IRM n'est pas parfaitement sensible)

Perte de fonction nerveuse qui n'est pas radiculaire

S1 = faiblesse de flex. plantaire et perte du réflexe achilléen.

S2 = faiblesse de l'éversion "vers le haut et

S1 = faiblesse de flex. plantaire et perte du réflexe achilléen.

S2 = faiblesse de l'éversion "vers le haut et

Faiblesse musculaire généralisée sous le genou

(Bien que cela peut aussi suggérer qu'il y ait un problème sur plusieurs racines)

Engourdissement généralisé, en particulier sur la plante du pied

Douleur non reproduite par le mouvement ou la palpation de la colonne. Douleur généralisée et symptômes neurologiques notamment sur la plante des pieds.

Reproduction des symptômes par la palpation du tronc du nerf sciatique, surtout si masse palpable (25, 35)!

(Bien que la sensibilité à la palpation dans la fesse est souvent fréquente dans les douleurs radiculaires)

Attends, est-ce que tu viens de dire "exclure"??

Oui...

Je crois qu'il est temps d'aborder le principe d'exclusion numero 2!!

Super.

Principe numero 2:

Écartons l'idée "d'écarter"!

Et excluons "d'exclure", et éliminons "d'éliminer" aussi! On n'est pas vraiment en train "d'exclure" la hanche ou de "l'écarter" de nos hypothèses. C'est plutôt une façon de "diminuer la probabilité que ce soit la hanche", ou "de minimiser la suspicion que ce soit la hanche". Presque tous les diagnostics musculo-squelettiques sont provisoires, car...

Principe n° 3:

C'est une histoire de probabilités!

De nombreux diagnostics musculo-squelettiques sont des estimations réfléchies, faites à des fins pratiques. Il est également possible de les considérer comme un pari sur la cause la plus probable.

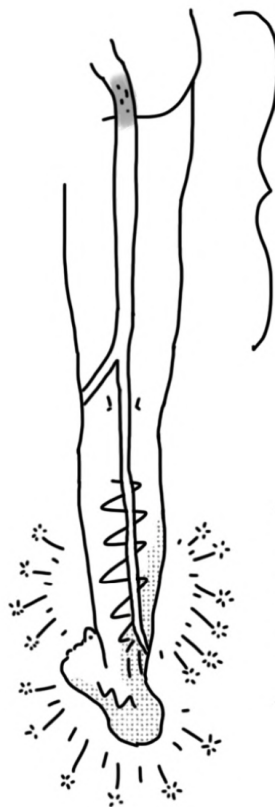Tous les signes pointent vers radiculaire, alors je parie que c'est le cas pour l'instant. Ça peut toujours être la hanche, ou peut-être même l'articulation sacro-iliaque, sur un pari fou.

Lorsque nous parlons de nos diagnostics, nous devrions utiliser des termes comme "probable", "possible" ou "vraisemblable".

OK, ok - continuons!

Neuropathie Sciatique

Diagnostic Différentiel n°5

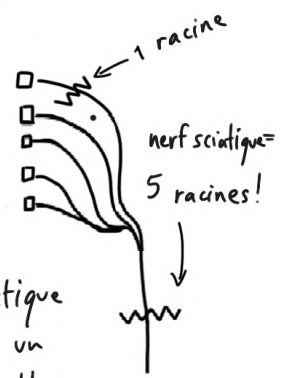


Problème ici

- Tumeurs, par exemple, de la gaine du nerf (25)
- Prothèses de hanche (cause majeure?) (26-28)
- Position assise prolongée, par exemple après une perte de connaissance ou une immobilisation (29, 30)
- Endométriose - rare mais ça existe; Demandez aux femmes si leur douleur a un cycle mensuel, ou si c'était le cas lorsque ça a commencé.

Symptômes ici

- Picotements, brûlures, engourdissements dans ~60%
- Faiblesse musculaire: pensez à "tout sous le genou et flexion du genou"
- Nerf Sciatique: L4-S3. Donc si une racine est blessée, alors les faiblesses, engourdissements et picotements sont inégaux et limités. Alors que si c'est le nerf sciatique qui est blessé, l'effet est généralisé...



La neuropathie sciatique peut donc provoquer un "pied tombant": faiblesse dans toutes les directions!

... MAIS, dans le cas d'une neuropathie sciatique précoce/moins grave, les fibres fibulaires sont souvent les seules touchées!

Juste assez de place pour glisser...

Principe Numéro 4!

Le diagnostic est un processus continu!

Vous pourriez ne pas tomber dessus au premier abord...

Syndrome Douloureux du Grand Trochanter

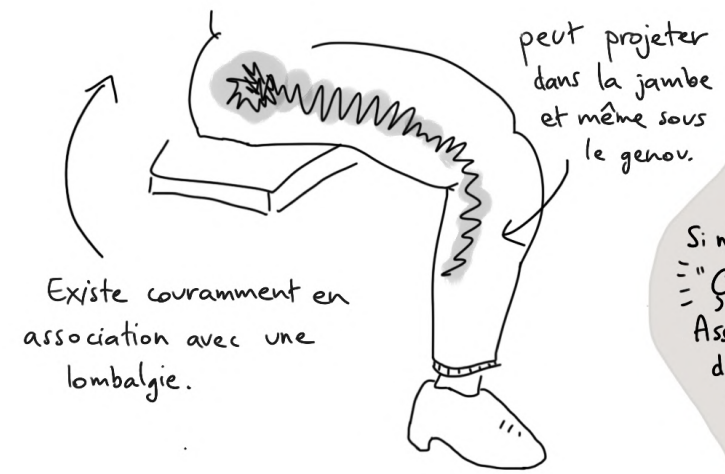
Diagnostic Différentiel n°2:

Vous vous demandez sûrement comment le SDGT peut être confondu avec une douleur radiculaire, mais apparemment, ça arrive!

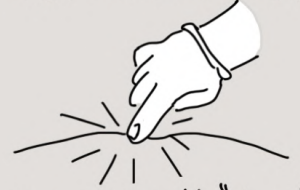Dans une étude, 20% des personnes référées à un spécialiste du rachis pour une "douleur radiculaire" se sont avérées avoir un SDGT (?). Dans une autre, c'était 11% (8).

Autrefois connu sous:

~~Bursite Trochanterienne~~
~~Tendinopathie Glutéale~~



Tests du SDGT (9, 10)



Palpation, aussi appelé "signe du saut"

Si négatif, presque certainement pas un SDGT.

"Ça fait mal d'appuyer sur un SDGT"

Assurez-vous de palper autour de l'enrobage du trochanter, pas uniquement au sommet de celui-ci.



Debout en appui unipodal

Tenir debout sur la jambe affectée. Doigt du côté non-affecté contre le mur. Si le résultat n'est pas positif dans les 30 secondes, un SDGT est improbable.

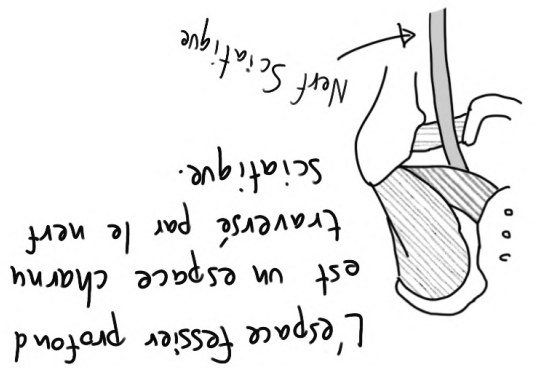
Ce qui vous fait penser SDGT:

- Surpoids
 - Plus de 40 ans
 - Femme
- Douleur lorsque couché sur le côté
- Aggravé à la marche

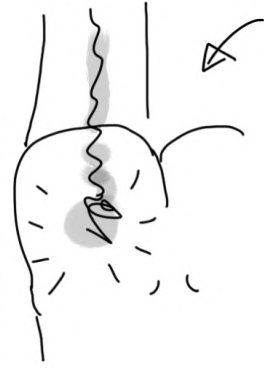Pire sur la partie latérale de la hanche, s'atténuant distalement. (La douleur radiculaire est susceptible d'être autant intense, voire pire distalement.)

Pas de symptômes "neuro"

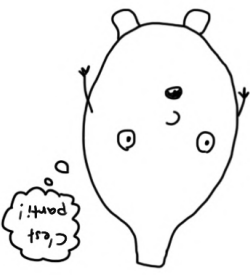Syndrome fessier profond



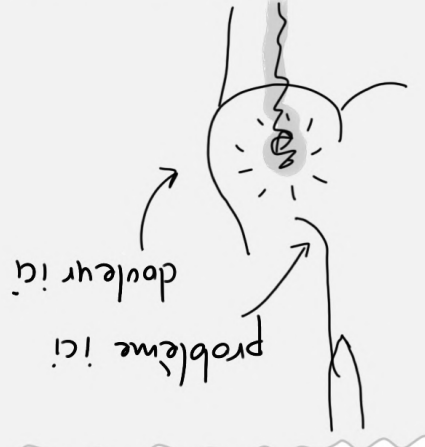Si quelque chose ne va pas dans cet espace, ça peut provoquer des douleurs dans la fesse et une irritation du nerf, qui ressemble à une douleur radiculaire.



Syndrome fessier profond = "un piège-âge non discogène du nerf sciatique dans l'espace sous-fessier" (11) (anciennement syndrome du piriforme)

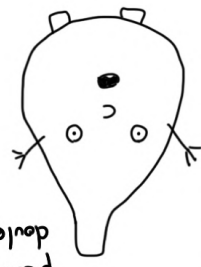


Voilà maintenant les diagnostics différentiels en lien avec les nerfs...

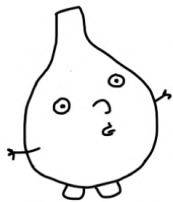


Ce serait facile de dire qu'une douleur de fesse correspond à un problème au niveau de la fesse. Malheureusement une douleur dans cette zone est aussi le signe d'un problème de racine nerveuse! (12,13) Même une simple sensibilité de la zone ne signifie pas nécessairement que le problème est local car de nombreuses personnes souffrant de douleurs radiculaires ont également (14,15) un peu comme les problèmes de cou peuvent causer des douleurs scapulaires (16)

OK, alors comment je diagnostique un SFP???



Syndrome Fessier Profond



On sait assez peu de choses sur la prévalence du syndrome fessier profond, ou comment le différencier de manière fiable des douleurs radiculaires.

On sait cependant que la douleur radiculaire est une entité clinique établie et raisonnablement courante, alors que le syndrome fessier profond est très contesté et presque certainement plus rare.

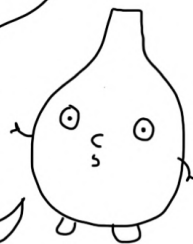Ça signifie que diagnostiquer un SFP consiste probablement à vous prouver autant que possible que la douleur de votre patiente est très peu susceptible d'être d'origine rachidienne. Sans oublier qu'une douleur à la fesse ne provient pas forcément de la fesse, il est normal que la colonne (ainsi que la hanche et le bassin) puisse projeter de la douleur dans la fesse.

"Trucs" Pelviens

La douleur de l'articulation sacro-iliaque (S-I) peut ressembler fortement à la douleur radiculaire, mais est probablement plus rare. Il est difficile de différencier les deux, mais si quelqu'un a une douleur irradiante dans la jambe avec peu ou pas de perte de fonction nerveuse ou de symptômes neuro, peu ou pas de sensibilité de la colonne vertébrale et des tests de la S-I. positifs, alors c'est probablement une douleur d'origine sacro-iliaque.

Les pathologies osseuses du bassin sont également très rares. Étant donné qu'elles peuvent causer une douleur intense dans la jambe, on peut aisément penser à une douleur radiculaire. Faites une anamnèse minutieuse, en faisant attention aux boiteries et à la douleur lors de la mise en charge (toutes deux rares dans le cas de la douleur radiculaire) et pensez à palper le bassin.

D'ailleurs, une bonne façon de se souvenir de ces quatre diagnostics différentiels, pourrait être de commencer par la hanche et, dans votre esprit, de faire le tour du dos : partie latérale de hanche (SDGT), fesse (SFP), articulation sacro-iliaque et enfin bassin.



...Avec un haut niveau de preuves!

Une douleur de fesse avec des symptômes neuro distaux est très probablement liée à une racine nerveuse.

Vous voulez retrouver les quatre caractéristiques du SFP (17):

- 1 Douleur de fesse
- 2 Sensibilité à la palpation profonde de la fesse
- 3 Aggravation de la douleur par la position assise prolongée
- 4 Tests d'étirements passifs ou de contraction contre résistance

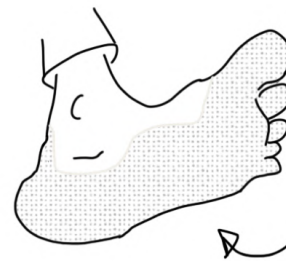


Mais tout ça est courant chez les personnes avec des douleurs radiculaires!

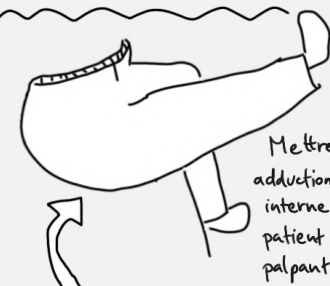


Oui! C'est pourquoi vous voulez aussi:

Une présentation très "non-rachidienne". Histoire, Facteurs améliorants et aggravants, etc, qui ne pointent pas vers une origine rachidienne.



Tests du SFP (18, 19):

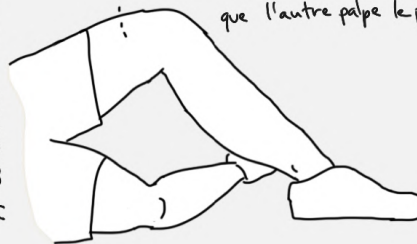

Mettre en extension, adduction et rotation interne la jambe du patient tout en palpant le piriforme...

Test d'étirement du piriforme assis

Test actif du piriforme

Le patient fait une abduction + rotation externe, le thérapeute résiste avec une main sur le genou, pendant que l'autre palpe le piriforme.



Très peu d'études - À considérer avec scepticisme.

Et on espère aussi:

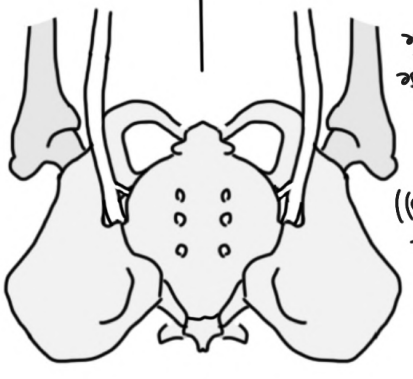
Quelque chose qui implique la fesse, comme un trauma ou une position assise prolongée... Et/ou des symptômes neuro distaux qui ne suivent pas les dermatomes, ce qui pointe vers le tronc du nerf sciatique (en opposition à la racine nerveuse).

Le bassin...
Diagnostique différentiel n°4

L'articulation S.I.

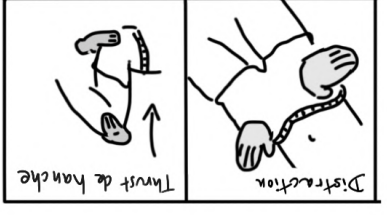
Vilaines pathologies osseuses

- Rare!
- Peut avoir l'air très radiculaire (Dans une étude, 28% des gens avec une douleur S.I. avaient une douleur sous le genou (20))
- Ne pas oublier les sacro-ileites, l'inflammation douloureuse de la sacro-iliaque (S.I.) associée à une amélioration lors de la prise d'AINS, urticaire, psoriasis, enthésite...

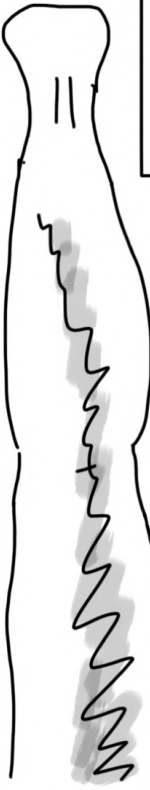

- Ostéosarcome
- Fractures de fragilité
- Fracture pathologique...

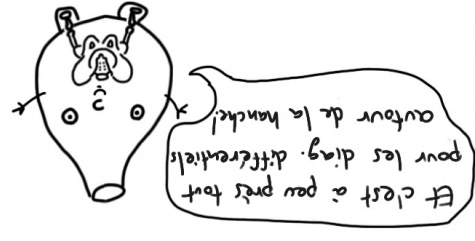Ce qui vous fait penser à l'articulation S.I.
- Chute sur les fesses (22)
- Pas de symptômes neuro.
- Peut se pencher et toucher le sol normalement (22)



Tests de Laslett:
À moins que 3 de ces tests ne reproduisent la douleur du patient, vous pouvez être sûr qu'il n'y a pas l'articulation S-I (23).
Thrust du sacrum
Compression
Thrust de hanche



Ce qui vous fait penser à une pathologie pelvienne osseuse (en opposition à patho radiculaire...)
- Boîtier (sur tout si utilise des béquilles)
- Douleur dépendant de la charge
- Sensibilité de l'os
- Facteurs prédisposants comme l'ostéoporose, l'utilisation de stéroïdes, sur-entraînement, trauma...



L'essentiel à retenir quand il s'agit de diag. différentiel autour de la hanche

L'articulation de la hanche imite souvent une douleur radulaire, notamment parce que beaucoup de gens ne s'attendent pas à ce que la hanche cause des douleurs dans la fesse qui peuvent descendre sous le genou...

Une fois que vous savez quoi chercher, ça ne devrait pas être trop difficile de la différencier d'une douleur rachidienne, car les signes de la hanche sont assez clairs et les tests spécifiques de la hanche, lorsqu'ils sont négatifs, sont assez efficaces pour exclure → réduire la probabilité que ce soit la hanche.

Cela dit, ça peut toujours être les 2!

Comme pour la hanche, le SDGT est souvent confondu avec une douleur radiculaire parce qu'on ne s'attend pas vraiment à ce qu'elle irradie dans la jambe. Il devrait être assez facile d'écarter provisoirement le SDGT en combinant l'histoire, la localisation de la douleur et des tests spécifiques du SDGT négatifs.

